

Carta al Director

Alberto Tenorio-Abreu¹
 Juan Iglesias-Martín²
 Ismail Zakariya-Yousef
 Breal¹
 Cristina Delgado-García²

Queratitis por *Nocardia farcinica* en paciente inmunocompetente. Descripción del primer caso en España

¹UGC Microbiología Hospital Juan Ramón Jiménez de Huelva.

²UGC Oftalmología Hospital Juan Ramón Jiménez de Huelva.

Sr Editor: El número de casos descritos de queratitis o úlceras corneales causadas por *Nocardia farcinica* en la literatura médica es muy reducido. El primer caso de queratitis causado por este microorganismo fue publicado en 1997¹. *Nocardia* spp. son típicamente saprófitos del suelo y frecuentemente causan infecciones sistémicas en huéspedes inmunodeprimidos^{2,3}. La inoculación local traumática en el ojo también puede causar una queratitis severa, especialmente si el microorganismo no es reconocido o se confunde con difteroides no patógenos.

Presentamos el caso de una mujer de 63 años de edad que acude a urgencias del hospital por enrojecimiento y dolor en el ojo izquierdo de 15 días de evolución que fue empeorando a pesar del tratamiento prescrito por su médico de atención primaria, consistente en colirio de dexametasona/gentamicina/tetrizolina y ácido fusídico.

En la anamnesis no refiere hábitos tóxicos, hipertensión arterial, diabetes mellitus ni otras enfermedades sistémicas. Tampoco refiere tratamiento medicamentoso de forma habitual ni intervenciones quirúrgicas previas. En cuanto a sus antecedentes oftalmológicos, la paciente no es portadora de lentes de contacto ni se instila colirios de forma crónica. Refiere que hace 6 años fue tratada en otro centro por una queratopatía punteada superficial en ambos ojos. Niega cualquier traumatismo o entrada de cuerpo extraño.

Tras explorar a la paciente, el oftalmólogo de guardia emite el juicio clínico como sospecha de queratitis infecciosa. Se toman muestras para cultivo en agar sangre, agar chocolate y caldo tioglicolato del infiltrado corneal remitiéndose al laboratorio de Microbiología. Se da el alta con tratamiento domiciliario consistente en lágrimas artificiales a demanda y colirio

de moxifloxacino (1 gota cada 2 horas durante el día), y se cita para revisión en 48 horas en la Unidad especializada de Córnea del Servicio de Oftalmología.

En la primera revisión presentaba una exploración compatible con la normalidad en el ojo derecho y en el ojo izquierdo un infiltrado corneal (figura 1) en forma de anillo con el centro más claro, de tono blanco grisáceo localizado en córnea periférica, de 1.5 mm de diámetro, con un defecto epitelial asociado en el área central de la lesión. Dado el pequeño tamaño de la úlcera corneal, su localización no central y la evolución favorable tras las primeras 48 horas de tratamiento con moxifloxacino, se decide mantener el mismo tratamiento y se cita para control en 72 horas.

A las 48 horas de incubación se observó crecimiento en cultivo puro tanto en agar sangre como en agar chocolate y caldo tioglicolato, de un bacilo grampositivo ramificado y catalasa positivo (figura 2). Posteriormente se obtuvo mediante MALDI-TOF MS (matrix-assisted laser desorption/ionisation time-of-flight mass spectrometry) la identificación de una cepa de *N. farcinica* con un score de 2,49. Igualmente se realizó antibiograma disco-placa siendo sensible a las quinolonas y resistente a los aminoglucósidos (gentamicina y amikacina).

En la segunda revisión la paciente experimentaba una notable mejoría, con la lesión más redondeada, sin el halo de alrededor previamente descrito y con menor tamaño. Se continuó el mismo tratamiento debido a la mejoría clínica y al antibiograma informado por Microbiología. Una semana después la lesión remitió por completo quedando un leucoma corneal residual leve sin compromiso visual.

Nocardia spp. aunque es una bacteria saprofita conocida, en pacientes inmunocomprometidos puede causar infecciones oculares principalmente asociados a lentes de contacto y/o inoculación directa por traumatismos^{1,5}. El primer caso descrito por esta bacteria fue en Francia en una paciente portadora de lentes de contacto que presentaba una queratitis de 6 semanas de mala evolución tratada con cefazolina, ácido fusídico, clo-

Correspondencia:
 Dr. Alberto Tenorio Abreu.
 Hospital Juan Ramón Jiménez, Ronda Exterior Norte s/n 21005 Huelva
 Tfno: 657929483
 E-mail: albeteno@hotmail.com

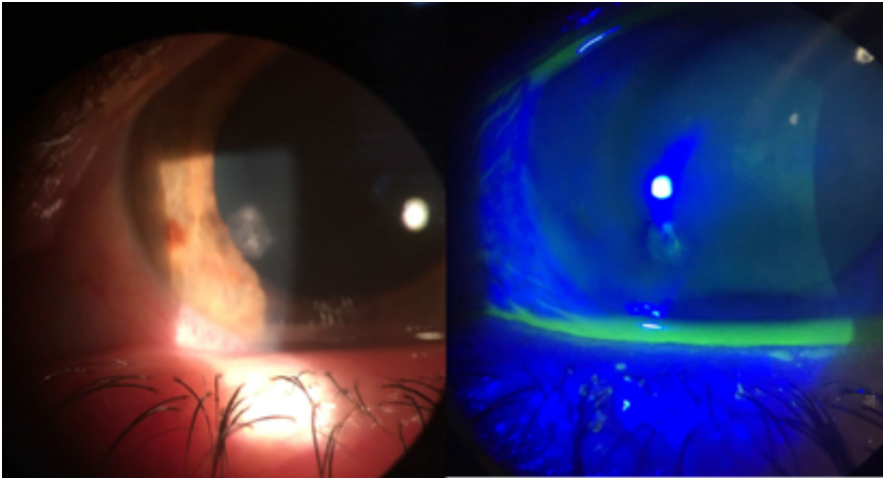


Figura 1 | Imagen izquierda: infiltrado corneal. Imagen derecha: defecto epitelial que tiñe con fluoresceína.

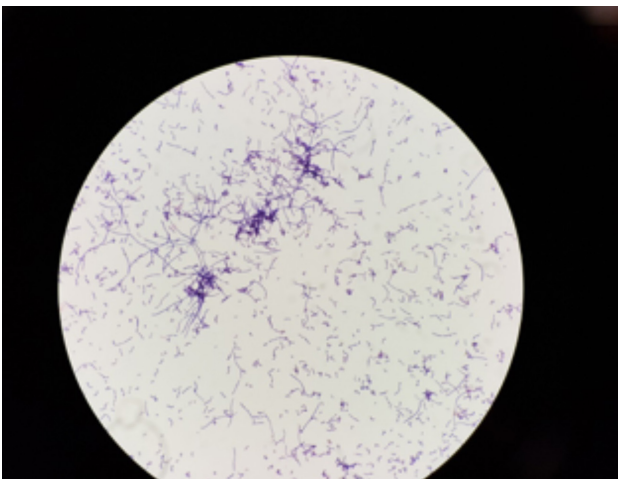


Figura 2 | Tinción gram de *Nocardia farcinica*.

ranfenicol, tobramicina y corticoides. Tras conocerse el agente causal se cambió la medicación por amikacina con trimetoprim-sulfametoxazol y se retiró el corticoide evolucionando favorablemente, aunque de forma lenta¹. Este tratamiento también fue el de elección en un caso reciente que respondió con éxito⁴.

Existe una serie de siete casos de queratitis por *N. farcinica* reportados en el sur de la India en el que todos se debieron a inoculación tras traumatismo por materia orgánica vegetal⁵. Nosotros presentamos el primer caso descrito sin antecedentes de uso de lentes de contacto ni traumatismo o inoculación de cuerpo extraño, al menos de forma consciente, como posible fuente de inoculación en una paciente sin enfermedades de base conocidas ni toma crónica de fármacos que pudiesen comprometer su estado inmunitario. Por tanto, nos encontra-

mos ante un caso singular y no descrito anteriormente en la literatura por no encontrar factores de riesgo atribuibles a la lesión excepto el antecedente de queratopatía punteada superficial hace 6 años; hallazgo que por otro lado no presentaba a la exploración actual de ambos ojos y que por el espacio de tiempo es improbable tenga relación con la patología que nos ocupa.

Esta infección se ve empeorada con el uso de corticoides^{1,4,6} como también se observó en nuestra paciente; en la que tras 15 días de evolución con tratamiento corticoideo y antibiótico inadecuado se incrementaron sus síntomas con la consecuente mejoría tras suspender el corticoide y modificar el antibiótico.

Por otra parte, el descubrimiento de este microorganismo como causante de infecciones oculares es importante porque se ha documentado la resistencia a antibióticos comunes que se usan en este tipo de infecciones⁷⁻⁹. Aunque se reportan sensibilidades diferentes a los distintos grupos terapéuticos^{1,4,6-9}, en nuestro caso fue resistente a los aminoglucósidos (de ahí el fracaso al tratamiento inicial con gentamicina) y sensible a quinolonas *in vitro*. Confirmándose este dato *in vivo* dada la buena evolución clínica y a la rápida recuperación tras instaurar dicho tratamiento.

En conclusión, el hallazgo microbiológico de especies de *Nocardia* en muestras oftálmicas no debería ser menospreciado *a priori* por su consideración saprofita; debiendo ser valorado y contrastado según el contexto clínico y ausencia de otros patógenos tradicionales oculares. También se debe de aislar y realizar antibiograma específico dirigido a dicha bacteria ya que la sensibilidad puede mostrar importante variabilidad según de la zona geográfica que se trate.

BIBLIOGRAFÍA

1. Eggink CA, Wesseling P, Boiron P, Meis JF. Severe keratitis due to *Nocardia farcinica*. J Clin Microbiol. 1997;35(4):999-1001.
2. awakami H, Sawada A, Mochizuki K, Takahashi K, Muto T. Endogenous *Nocardia farcinica* endophthalmitis. Jpn J Ophthalmol 2010. 54(2):164-6.
3. sui I, Usulan DZ, Hubschman JP, Deng SX. *Nocardia farcinica* infection of a Baerveldt implant and endophthalmitis in a patient with a Boston type 1 keratoprosthesis. J Glaucoma 2010. 19(5):339-40.
4. Sharma N, O'Hagan S. The role of oral co-trimoxazole in treating *Nocardia farcinica* keratitis-a case report. J Ophthalmic Inflamm Infect. 2016;6(1):23.
5. Prajna L. *Nocardia* keratitis. Curr Opin Ophthalmol 2009. 20:1-6.
6. Douglas, R. M., D. I. Grove, J. Elliott, D. F. Looke, and A. S. Jordan.

Corneal ulceration due to *Nocardia asteroides*. Aust. N.Z. J. Ophthalmol 1991;19:317-20.

7. De La Iglesia P, Viejo G, Gomez B, De Miguel D, Del Valle A, Otero L. Fatal pulmonary *Nocardia farcinica* infection. J Clin Microbiol 2002;40(3):1098-9.
8. Iupczynski Y, Berhin C, Janssens M, Wauters G. Determination of antimicrobial susceptibility patterns of *Nocardia* spp. from clinical specimens by Etest. Clin Microbiol Infect 2006;12(9):905-12.
9. Lalitha P, Tiwari M, Prajna NV, Gilpin C, Prakash K, Srinivasan M. *Nocardia* keratitis: species, drug sensitivities, and clinical correlation. Cornea. 2007;26(3):255-9.