

Carta al Director

José M^a Barbero^{1,2}
Alberto Arranz^{1,2}
Ángela Rebollar¹
Ana Culebras¹
Marta García¹
Rosa Agudo¹
Laura Pérez¹
Eduardo Montero¹

Efecto antipseudomónico de los macrólidos. Experiencia en un caso de neumonía nosocomial por *Pseudomonas aeruginosa* multirresistente sin respuesta a antibioterapia

¹Servicio de Medicina Interna. Hospital Príncipe de Asturias. Alcalá de Henares, Madrid.

²Departamento de Medicina y Especialidades Médicas. Universidad de Alcalá. Alcalá de Henares, Madrid.

Article history

Received: 13 September 2017; Revision Requested: 31 October 2017; Revision Received: 2 November 2017; Accepted: 10 November 2017

Sr. Editor: *Pseudomonas aeruginosa* es un bacilo gramnegativo caracterizado por provocar diferentes infecciones nosocomiales, gran facilidad para generar resistencia a los antibióticos por diversos mecanismos y una alta capacidad para colonizar la vía aérea en pacientes que presentan daño previo en la misma, por ejemplo en la fibrosis quística, donde es el principal patógeno aislado [1]. Diversos estudios realizados con macrólidos en pacientes con fibrosis quística colonizados por *P. aeruginosa* han demostrado disminuir el número de exacerbaciones de estos pacientes y mejorar la función pulmonar [2]. Se ha especulado con una posible actividad antiinflamatoria de los macrólidos añadida a su acción antibiótica, pero también se ha demostrado su capacidad para actuar sobre diversos mecanismos patogénicos de *P. aeruginosa* [3].

Presentamos el caso de un paciente con una neumonía nosocomial con aislamiento de *P. aeruginosa* multirresistente con fracaso de varios tratamientos antibióticos en el que la utilización de macrólidos tuvo un claro impacto positivo en su evolución. Se trata de un paciente varón de 42 años, que ingresa en nuestro centro por politraumatismo grave tras accidente de motocicleta con traumatismo craneal severo, contusión pulmonar, hemotórax, rotura diafragmática derecha y fracturas múltiples (costales, pélvicas, fémur...). El paciente permanece 2 meses en UCI con múltiples complicaciones cardiovasculares, respiratorias, renales e infecciosas, incluido neumonía asociada a ventilación mecánica. Desde el punto de vista neurológico el paciente presenta una lesión axonal difusa y se mantiene en situación de coma vigil, recibe nutrición por sonda de gastrostomía y mantiene traqueostomía.

En planta de hospitalización desarrolla nuevamente

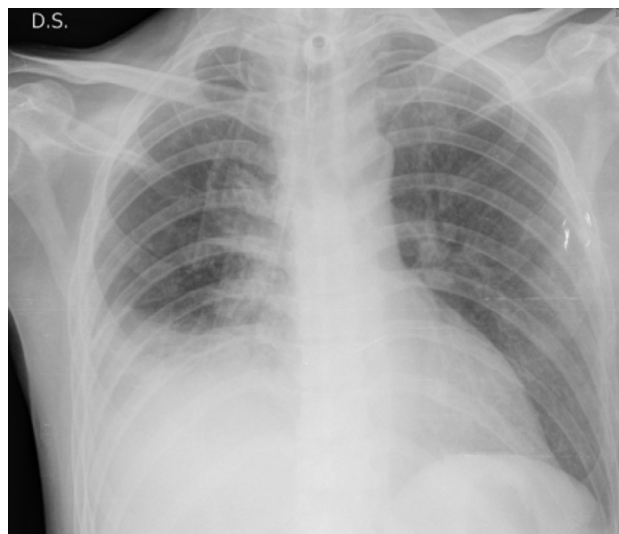


Figura 1 Radiografía de tórax (13/11/2013). Se aprecia infiltrado alveolar en base pulmonar derecha no presente en radiografías previas

fiebre, acompañada de abundante broncorrea a través de traqueostomía que precisa aspiraciones repetidas, y nuevo infiltrado en base pulmonar derecha (figura 1), con aislamiento en esputo de *P. aeruginosa* que se trata con ceftazidima y ciprofloxacino. Sin embargo, se mantienen la fiebre y el infiltrado radiológico, con persistencia de *P. aeruginosa* en los cultivos de esputo y gran broncorrea. Se realiza broncoscopia donde no se aprecian lesiones endobronquiales pero los árboles bronquiales aparecen "inundados" por secreciones mucopurulentas. El paciente recibe varios tratamientos antibióticos combinados de forma sucesiva con carbapenems, ceftazidima en perfusión continua, aminoglucósidos y colistina vía parenteral e inhalada, sin respuesta y con progresión

Correspondencia:
José M^a Barbero Allende.
Hospital Príncipe de Asturias. Alcalá de Henares (España). Servicio de Medicina Interna.
C/ Fray Luis de León 5A, 3^oC, 28012, Madrid.
Tfno.: 664487902.
E-mail: j_m_barbero@yahoo.es

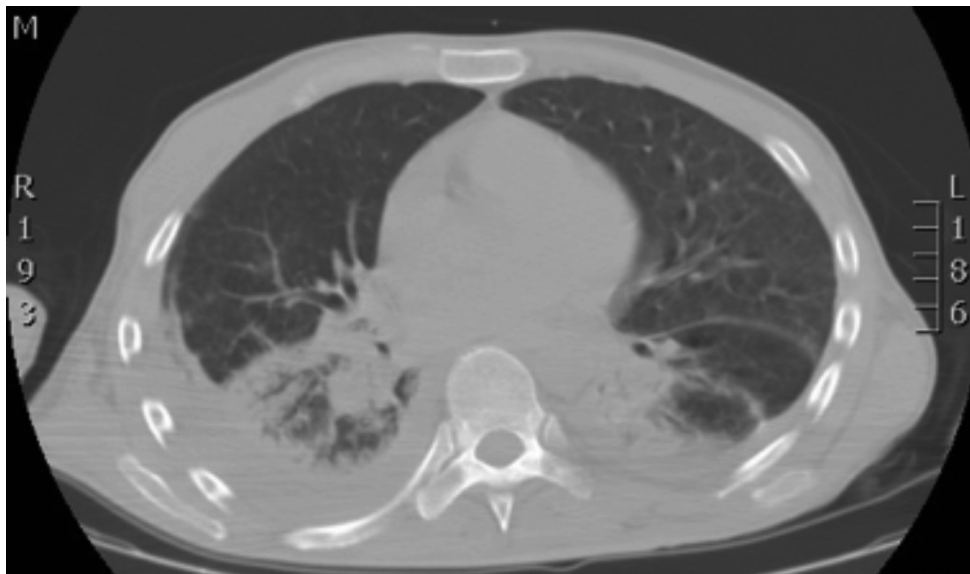


Figura 2 TC de tórax donde se aprecian consolidaciones parenquimatosas con broncograma aéreo en ambos lóbulos inferiores, mayor en lado derecho, con derrame pleural asociado.

radiológica de la neumonía que se hace bilateral (figura 2).

Tras 4 meses de tratamiento, sin resultado, finalmente se añade azitromicina 500 mg, 3 veces por semana, a un régimen que incluye imipenem y colistina, a partir de la cual el paciente presenta una lenta pero progresiva mejoría clínica, con desaparición paulatina de la fiebre y resolución casi en su totalidad de los infiltrados pulmonares al cabo de 8 semanas de tratamiento. Sin embargo, posteriormente el paciente presentó nuevas complicaciones infecciosas por otras bacterias nosocomiales (*Achromobacter* spp., *Clostridium difficile*, *Enterococcus faecium* y *S. aureus*) y finalmente falleció, 13 meses después de la salida de la UCI.

Los macrólidos son un grupo de antibióticos que inhiben la síntesis proteica de los ribosomas bacterianos, pero que también han demostrado tener propiedades antiinflamatorias e inmunomoduladoras, pues actúan directamente sobre distintas células del sistema inmunitario, tanto del sistema innato como adquirido [3,4]. Interfieren en la acción tanto de neutrófilos y macrófagos como de linfocitos, disminuyendo su proliferación, quimiotaxis y producción de diversas citoquinas y, además, parece que actúan sobre las células epiteliales de la vía aérea, disminuyendo la producción de moco (los macrólidos bloquean los canales de cloro), al estimular el aclaramiento mucociliar, lo cual explicaría su eficacia en diferentes enfermedades respiratorias, tanto de origen infeccioso como inflamatorio (por ejemplo, el asma, la rinitis crónica o la bronquiolitis obliterante) [3-5]. A concentraciones terapéuticas son bacteriostáticos, pues no lisan la pared celular, por lo que, a diferencia de los antibióticos que sí lo hacen, previene la liberación de moléculas proinflamatorias, lo cual añade otro efecto modulador de la respuesta inmune del huésped, que

puede ser tan dañina como la infección en sí [6]. Además, a dosis sub-inhibitorias son capaces de impedir la síntesis de diferentes factores de virulencia, tanto en bacterias grampositivas como gramnegativas, y este fenómeno ocurre incluso en bacterias que son resistentes a la acción de los macrólidos [7]. Este efecto antitoxigénico podría explicar su eficacia en modelos experimentales de sepsis [8].

Los macrólidos no tienen acción antibacteriana sobre *P. aeruginosa* y su uso no está aprobado en las infecciones causadas por ésta. *P. aeruginosa* es una bacteria oportunista que, entre otras características,

tiene una gran capacidad para colonizar la vía aérea en pacientes con daño previo de la misma, típicamente la fibrosis quística [1-5]. Por el mismo mecanismo, es uno de los principales agentes productores de la neumonía asociada a ventilación mecánica donde provoca una elevada mortalidad⁹. Entre sus numerosos factores de virulencia posee la capacidad de formar biopelículas, polímeros protectores compuestos por cilios, proteínas y exopolisacáridos que lo mantienen aislado del sistema inmunológico y dificultan la acción de los antibióticos. Para su producción, las bacterias desarrollan un sistema de comunicación intercelular a través de una serie de moléculas autoinducidas denominadas *quorum sensing*. Se ha demostrado la capacidad de los macrólidos para alterar la producción del *quorum sensing* por las bacterias, incluso a dosis sub-inhibitorias, y con ello la formación del biofilm y otros factores de virulencia, lo cual ejerce un efecto facilitador para la acción de otros antibióticos [10].

Los macrólidos demostraron su eficacia en los años 80 en Japón en una rara entidad pulmonar, la panbronquiolitis difusa, donde *P. aeruginosa* condicionaba un factor crítico en el pronóstico de los enfermos. Ante las numerosas similitudes de esta entidad con la fibrosis quística, en los años 90 se empezaron a utilizar los macrólidos en esta enfermedad y se demostró que disminuían las exacerbaciones y mejoraban la función pulmonar, hasta el punto que sacaba pacientes de la lista de espera de trasplante pulmonar, de tal manera que los macrólidos ya se han incorporado plenamente al arsenal terapéutico de esta enfermedad [2,5].

Azitromicina es un macrólido que tiene una gran difusión tisular (particularmente en el pulmón), alcanza muy elevadas concentraciones a nivel intracelular (hasta 800 veces la

concentración sérica) y tiene una farmacocinética con una larga vida media que permite pautas muy cortas de una dosis única diaria en infecciones agudas. Existe una fuerte evidencia de sus propiedades antiinflamatorias (con y sin infección por *P. aeruginosa*) y, a dosis subCMI, de su capacidad para inhibir la producción de factores de virulencia de *P. aeruginosa* interfiriendo en la producción de proteínas de sus ribosomas, incluido el *quorum sensing*, la producción de *biofilm* y el aumento de sensibilidad a la acción de los antibióticos bactericidas por fenómenos de *down regulation* de las bombas de extracción de antibióticos [4].

Azitromicina ha demostrado su utilidad en la panbronquiolitis difusa y la fibrosis quística [2-5]. El caso del paciente presentado tiene muchas similitudes con ambas, como por ejemplo, la muy llamativa broncorrea del paciente, probablemente causado por numerosos factores como polineuropatía del paciente crítico, la severa atrofia muscular y la lesión diafragmática derecha postraumática que condicionaban un defecto en el aclaramiento mucociliar.

Es posible que los efectos antibroncorrea, antiinflamatorio, antitoxina y antibiofilm, que permiten hacer más sensible a las bacterias a la acción del resto de antibióticos, de azitromicina contribuyeran a la curación de la neumonía, aunque *in vivo* es difícil deslindar qué efecto tiene mayor peso. Sería interesante realizar estudios controlados para valorar si la adición de macrólidos al tratamiento convencional anti-*Pseudomonas* podría mejorar el pronóstico de las infecciones respiratorias causadas por esta.

FINANCIACIÓN

Los autores declaran no haber recibido financiación para la realización de este estudio.

CONFLICTO DE INTERESES

Los autores declaran no tener ningún conflicto de intereses.

BIBLIOGRAFÍA

1. Sanders DB, Fink AK. Background and Epidemiology. *Pediatr Clin North Am* 2016;63(4):567-84. PMID 27469176.
2. Saiman L, Marshall BC, Mayer-Hamblett N, Burns JL, Quittner AL, Cibene DA et al; Macrolide Study Group. Azithromycin in patients with cystic fibrosis chronically infected with *Pseudomonas aeruginosa*: a randomized controlled trial. *JAMA* 2003;290(13):1749-56. PMID 14519709.
3. Steel H, Theron A, Cockeran R, Anderson R, Feldman C. Pathogen- and host-directed anti-inflammatory activities of macrolide antibiotics. *Mediators Inflamm* 2012;2012:584262. PMID 22778497.
4. Imperi F, Leoni L, Visca P. Antivirulence activity of azithromycin in *Pseudomonas aeruginosa*. *Front Microbiol* 2014;5:178. PMID: 24795709.
5. Amsden GW. Anti-inflammatory effects of macrolides - an underappreciated benefit in the treatment of community-acquired respiratory tract infections and chronic inflammatory pulmonary conditions? *J Antimicrob Chemother* 2005;55(1):10-21. PMID: 15590715.
6. Spreer, A, Kerstan H, Böttcher T, Gerber J, Siemer A, Zysk G, et al. Reduced release of pneumolysin by *Streptococcus pneumoniae* in vitro and in vivo after treatment with nonbacteriolytic antibiotics in comparison to ceftriaxone. *Antimicrob Agents Chemother* 47(8):2649-54. PMID: 12878534.
7. Lagrou K, Peetermans WE, Jorissen M, Verhaegen J, Van Damme J, Van Eldere J. Subinhibitory concentrations of erythromycin reduce pneumococcal adherence to respiratory epithelial cells in vitro. *J Antimicrob Chemother* 2000;46(5):717-23. PMID: 11062190.
8. Giamarellos-Bourboulis EJ, Adamis T, Laoutaris G, Sabracos L, Kousoulas V, Mouktaroudi M, et al. Immunomodulatory clarithromycin treatment of experimental sepsis and acute pyelonephritis caused by multidrug-resistant *Pseudomonas aeruginosa*. *Antimicrob Agents Chemother* 2004;48(1):93-9. PMID: 14693524.
9. Aloush V, Navon-Venezia S, Seigman-Igra Y, Cabili S, Carmeli Y. Multidrug-resistant *Pseudomonas aeruginosa*: risk factors and clinical impact. *Antimicrob Agents Chemother* 2006;50(1):43-8. PMID: 16377665.
10. Tateda K, Standiford TJ, Pechere JC, Yamaguchi K. Regulatory effects of macrolides on bacterial virulence: potential role as quorum-sensing inhibitors. *Curr Pharm Des* 2004;10(25):3055-65. PMID: 15544497.