

Carta al Director

M^a Montserrat Ruiz-García¹
Mónica Parra Grande¹
Lucía Zamora Molina²
Nieves Gonzalo Jiménez¹

Primer aislamiento clínico de *Mycobacterium iranicum* en un hombre en España

¹Servicio de Microbiología. Hospital General Universitario de Elche (Alicante).

²Servicio de Neumología. Hospital General Universitario de Elche (Alicante).

Article history

Received: 23 August 2017; Revision Requested: 18 September 2017; Revision Received: 13 November 2017; Accepted: 13 November 2017

Sr. Editor: La incidencia de micobacterias no tuberculosas (MNT) está aumentando en todo el mundo [1]. *Mycobacterium iranicum* es una especie escotocromógena de crecimiento rápido de descripción tan reciente que no se menciona en los Manuales de Microbiología [2]. Shojaei et al comunicaron por primera vez el hallazgo de ocho aislamientos clínicos obtenidos entre 2005 y 2011 en seis países la mayoría del mediterráneo [3]. Algunos no se consideraron clínicamente relevantes, aunque todos pertenecían a pacientes con enfermedades de base [3]. El nombre lo recibe por haber sido Irán el primer país en el que se comunicó (2005). Tan JL et al obtuvieron la secuencia genómica completa [4]. En España aún no se ha publicado ningún aislamiento.

Se conoce muy poco de *M. iranicum* y por ello su significado clínico no está claro. Se ha aislado en infecciones pulmonares [1,3,5,6] infecciones de heridas [3], artritis séptica y tenosinovitis [7], peritonitis en diálisis peritoneal [8] y en LCR [3]. Los pacientes con tratamiento inmunosupresor y con enfermedades crónicas son más susceptibles a la colonización e infección por especies de MNT, incluida *M. iranicum* [9,10]. Es importante obtener lo antes posible la identificación precisa de la especie y el estudio de sensibilidad para ajustar adecuadamente el tratamiento.

Por todo esto, consideramos interesante comunicar el primer aislamiento clínico de *M. iranicum* en España, en el Departamento de Salud de Elche-Hospital General. Varón de 78 años fumador de 60 paquetes/año y con consumo etílico moderado. Con antecedentes de hipertensión arterial, fibrilación auricular anticoagulada con dicumarínicos y adenocarcinoma de vejiga intervenido en 2004. En 2016 ingresa por la detección de una masa pulmonar en la radiografía de tórax. La tomografía axial

computerizada (TAC) reveló una masa de 8,32 cm. en lóbulo superior izquierdo sin adenopatías patológicas ni metástasis. La PET-TAC mostró adenopatías afectadas en espacio prevascular y ventana aortopulmonar. Se realizó broncoscopia con biopsia para diagnóstico histológico y estudio microbiológico.

En el aspirado bronquial no se observaron bacilos ácido alcohol resistentes (BAAR) en la tinción directa, pero aproximadamente a los 30 días, se obtuvo crecimiento en los medios de Lowenstein-Jensen y de Coletso a 37° C de moderada cantidad de colonias lisas de color naranja intenso y brillante (figura 1). El crecimiento fue más escaso en Coletso y no se aisló en el Bactec MGIT 960. En la tinción de Ziehl-Neelsen se observaron BAAR no agrupados. Los pases tardaron 6-7 días en crecer. Ante la sospecha de MNT de crecimiento rápido y para identificación de la especie, se hizo en nuestro laboratorio la secuenciación del gen ARNr 16S y además se envió el aislamiento al Laboratorio de Micobacterias del Centro Nacional de Microbiología (Instituto de Salud Carlos III). Comparando en GenBank la secuencia obtenida, se identificó como *M. iranicum*. Además, este aislamiento presentaba una analogía del 100% en el ARNr 16S con la cepa Myc399 depositada en GenBank en el año 2002 y que había sido aislada en 1999 de la orina de una paciente de nuestro Departamento de Salud. En aquel momento, no se había descrito *M. iranicum*; pero, con la información que tenemos ahora, pensamos que este podría ser el aislado clínico más antiguo detectado de esta especie, incluso más que los descritos por Shojaei et al [3]. El Centro Nacional de Microbiología confirmó la identificación y sensibilidad (sensible a cicloserina, etambutol, ethionamida, isoniazida, rifampicina, capreomicina, estreptomycin y kanamicina y resistente a PAS (ácido paraaminosalicílico), pirazinamida, TCH (hidracida del ácido tiofeno-2-carboxílico) y tiosemicarbazona).

El paciente fue diagnosticado de adenocarcinoma pulmonar. Como no presentaba datos compatibles con infección respiratoria, el aislamiento se valoró como colonización.

Esta nueva especie posee un significado clínico incierto; en

Correspondencia:
M^a Montserrat Ruiz-García.
Hospital General Universitario de Elche. S. Microbiología. Edificio Anexo 2, 2ª planta.
Camino de L'Almazara, nº 11. Edificio Anexo 2, 2ª Planta. 03203 Elche (Alicante).
E-mail: ruiz_mongar@gva.es

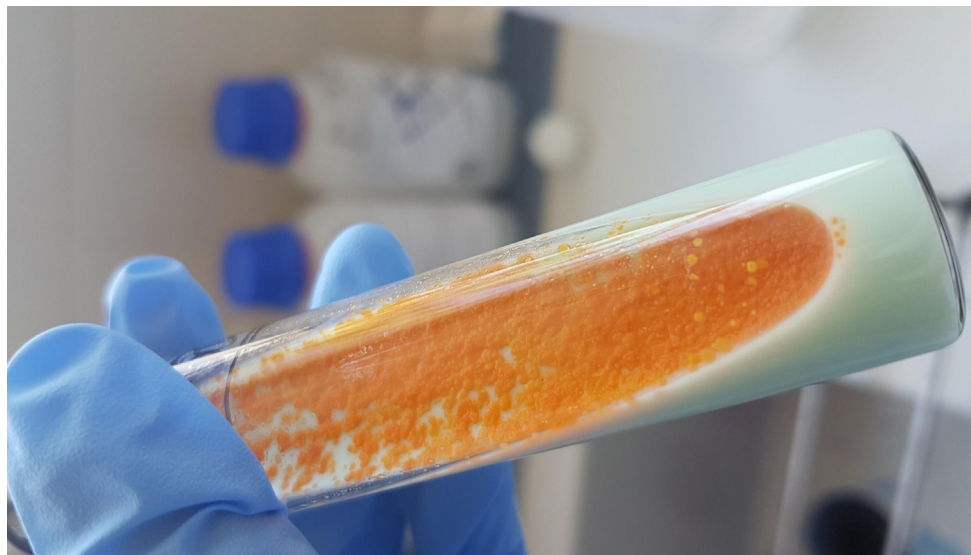


Figura 1 Colonias lisas de color naranja intenso y brillante de *M. iranicum* en Lowenstein-Jensen después de 7 días de incubación.

nuestro paciente no se consideró patógena, a pesar de aislarse en un paciente inmunodeprimido con cáncer. El interés está en que parece ser la primera vez que se comunica el aislamiento de esta especie en España y que además se ha podido detectar que existe un aislamiento en nuestro medio que es más antiguo que todos los publicados hasta el momento. En el caso de haberse considerado clínicamente relevante, habría sido de gran utilidad obtener los resultados de sensibilidad frente a: amikacina, tobramicina, ceftioxina, doxiciclina, ciprofloxacino, moxifloxacino, claritromicina, azitromicina, cotrimoxazol, imipenem y linezolid con el objetivo de optimizar el tratamiento.

Las MNT se consideran microorganismos ambientales de baja patogenicidad, pero en la actualidad, y con el aumento de pacientes inmunodeprimidos, este concepto está cambiando. Hay que valorar estos aislamientos en conjunto con la patología de base del paciente ya que en determinados casos pueden causar infecciones potencialmente importantes. Además, si se obtienen aislamientos clínicos como colonizadores, el siguiente paso será obtenerlos implicados en verdaderas infecciones.

AGRADECIMIENTOS

A la Dra. M^a Soledad Jiménez Pajares del Laboratorio de Micobacterias del Centro Nacional de Microbiología (Instituto de Salud Carlos III) por su experta y valiosa ayuda en la identificación de nuestro aislamiento clínico y por la revisión de esta carta científica.

FINANCIACIÓN

Los autores declaran no haber recibido financiación para la realización de este trabajo.

CONFLICTO DE INTERESES

Los autores declaran no tener ningún conflicto de intereses.

BIBLIOGRAFÍA

1. Simons S, van Ingen J, Hsueh PR, Hung NV, Dekhuijzen PNR, et al. Nontuberculous Mycobacteria in Respiratory Tract Infections, Eastern Asia. *Emerg. Infect. Dis.* 2011; 17:343-349. DOI: 10.3201/eid1703.100604.
2. Brown-Elliott B, Wallace RJ JR. Mycobacterium: Clinical and Laboratory Characteristics of Rapidly Growing Mycobacteria. In: Versalovic J, Carroll KC, Funke G, Jorgensen JH, Landry ML, Warnock DW. *Manual of Clinical Microbiology*. 10th ed. Washington: ASM Press; 2011.p. 525-538.
3. Shojaei H, Daley C, Gitti Z, Hashemi A, Heidarieh P, Moore ERB, et al. *Mycobacterium iranicum* sp. nov., a rapidly growing scotochromogenic species isolated from clinical specimens on three different continents. *Int J Syst Evol Microbiol.* 2013; 63(Pt 4):1383-9. DOI: 10.1099/ijs.0.043562-0.
4. Tan JL, Ng HF, Wee WY, Ang MY, Wong GJ, Ngeow YF, et al. First Whole-Genome Sequence of *Mycobacterium iranicum*, a Newly Reported Mycobacterial Species. *Genome Announc.* 2013; 1(5). DOI: 10.1128/genomeA.00732-13.
5. Balakrishnan N, Tortoli E, Engel SL, Breitschwerdt EB. Isolation of a Novel Strain of *Mycobacterium iranicum* from a Woman in the United States. *J Clin Microbiol.* 2013; 51(2):705-7. DOI: 10.1128/JCM.02560-12.
6. Varghese B, Enani M, Shoukri M, Al Thawadi S, Al Johani S, Al-Hajjaj S. Emergence of Rare Species of Nontuberculous Mycobacteria as Potential Pathogens in Saudi Arabian Clinical Setting.

- PLoS Negl Trop Dis. 2017;11(1):e0005288. DOI: 10.1371/journal.pntd.0005288..
7. Tan EM, Tande AJ, Osmon DR, Wilson JW. *Mycobacterium iranicum* septic arthritis and tenosynovitis. J Clin Tuberc Other Mycobact Dis. 2017; 8:16–18. DOI: 10.1016/j.jctube.2017.05.003
 8. Inagaki K, Mizutani M, Nagahara Y, Asano M, Masamoto D, Sawada O, et al. Successful Treatment of Peritoneal Dialysis related Peritonitis due to *Mycobacterium iranicum*. Intern Med 2016; 55(14):1929–31. DOI: 10.2169/internalmedicine.55.5219
 9. Velayati AA, Rahideh S, Nezhad ZD, Farnia P, Mirsaeidi M. Nontuberculous mycobacteria in Middle East: Current situation and future challenges. Int J Mycobacteriol. 2015;4(1):7–17. DOI: 10.1016/j.ijmyco.2014.12.005
 10. Hashemi-Shahraki A, Heidarieh P, Azarpira S, Shojaei H, Hashemzadeh M, Tortoli E. *Mycobacterium iranicum* Infection in HIV-infected Patient, Iran. Emerg Infect Dis. 2013;19(10):1697–9. DOI: 10.3201/eid1910.130946.