



Carta al Director

Inés Olaya García Rodríguez¹
Laura Sante Fernández¹
Ana Madueño Alonso¹
María del Mar Alonso Socas²
María Lecuona Fernández¹

Sospecha de artritis bacteriana en paciente VIH

¹Servicio de Microbiología y Control de la Infección. Hospital Universitario de Canarias. La Laguna. España
²Servicio de Infecciones. Hospital Universitario de Canarias. La Laguna. España

Article history

Article history: Received 31 October 2020; Revision Requested: 9 December 2020; Revision Received: 5 January 2021; Accepted: 11 January 2021; Published: 16 March 2021

Estimado Editor: las infecciones de transmisión sexual (ITS) son uno de los problemas más frecuentes y universales de Salud Pública. *Neisseria gonorrhoeae* es una de las causas más frecuentes de ITS de etiología bacteriana después de *Chlamydia trachomatis* [1]. En el año 2017 se notificaron en España, 8.722 casos de infección gonocócica (18,74 casos/100.000 habitantes) [2]. Generalmente, este patógeno puede producir uretritis, cervicitis y proctitis [3]. En ocasiones causan infecciones diseminadas, cuyo diagnóstico temprano es vital para evitar complicaciones, como la artritis, tenosinovitis, lesiones cutáneas por embolismos sépticos y muy raramente endocarditis y meningitis [3-5].

Presentamos el caso de un paciente varón de 34 años, diagnosticado de VIH cinco meses antes en tratamiento antirretroviral con Symtuza® (darunavir/cobicistat/emcitrabina/tenofovir anafelamida) con una carga viral de 75 copias y CD4 318 células/mm³. Al momento del diagnóstico, se le hizo cribado de sífilis, pero no del resto de ITS. Acude al servicio de Urgencias por dolor y tumefacción en articulaciones de 10 días de evolución, que no mejora a pesar de tratamiento antiinflamatorio y le impide el movimiento. Refiere que fue hace una semana a su médico por molestias rectales de tipo hemorroidal, comenta no haber tenido fiebre ni clínica miccional. El paciente es derivado al Servicio de Infecciones y a la exploración, la muñeca y rodilla izquierda presentan un aumento de volumen y temperatura que dificulta la flexoextensión.

Se realiza artrocentesis y se solicitan diversas pruebas diagnósticas: bioquímica, hemocultivos, cultivo bacteriológico y de micobacterias en líquido sinovial además de estudio de ITS en orina, exudado rectal y líquido sinovial. La bioquímica

del líquido, con 74.236 leucocitos, 95% de células polimorfonucleares, es sugestiva de un proceso de oligoartritis séptica. Por lo que, se inicia tratamiento empírico con ceftriaxona 2 g por vía intravenosa cada 24 horas y cloxacilina 2 g por vía intravenosa cada 4 horas y se requiere lavado quirúrgico, remitiendo nuevas muestras intraquirófono.

Los hemocultivos fueron negativos. En la tinción de Gram del líquido sinovial, recogida pretratamiento antibiótico, se observan células polimorfonucleares y diplococos gramnegativos (Figura 1) que crece en Agar Chocolate y Thayer-Martin a las 48 horas de incubación (Figura 2). Se identifica como *N. gonorrhoeae* por MALDI-TOF (Biomérieux®). Se realiza el antibiograma siendo sensible a ceftriaxona (CMI $\leq 0,002$ mg/L), cefixima (CMI $\leq 0,016$ mg/L) y azitromicina (CMI 0,125 mg/L), según las normas de interpretación EUCAST (versión 9.0). La PCR múltiple de ITS (Seegene®, Werfen) es positiva para *N. gonorrhoeae* en exudado rectal y líquido sinovial y negativa en primera porción de la orina. El cultivo de las muestras intraquirófono, en las que ya había recibido una dosis de antibióticos, resultan negativos.

Ante estos resultados, se suspende el tratamiento con cloxacilina, dejando la ceftriaxona. El paciente evoluciona favorablemente y la inflamación de las articulaciones va disminuyendo y se pudo comenzar su movilización según tolerancia al dolor. Tras 12 días de tratamiento antibiótico intravenoso es dado de alta con cefixima 400 mg vía oral cada 12 horas durante 7 días.

La artritis gonocócica es una patología infrecuente en nuestro medio. Normalmente afecta a personas jóvenes, sanas, y sexualmente activas. Los signos de la infección diseminada incluyen poliartralgias migratorias, fiebre moderada y tenosinovitis. En determinados casos se presentan lesiones en la piel tipo pápula que evoluciona a lesiones vesiculares. Muchos de estos pacientes pueden presentar infecciones asintomáticas genitales, anales o faríngeas [5]. Se calcula que solo entre un 0,5-3% de todas las infecciones gonocócicas evolucionan

Correspondencia:
Inés Olaya García Rodríguez
Servicio de Microbiología y Control de la Infección. Hospital Universitario de Canarias.
Crtra Ofra s/n. 38320. La Cuesta. La Laguna. España
Tfno: 922679066.
Fax 922679078
E-mail: inesgarro@gmail.com

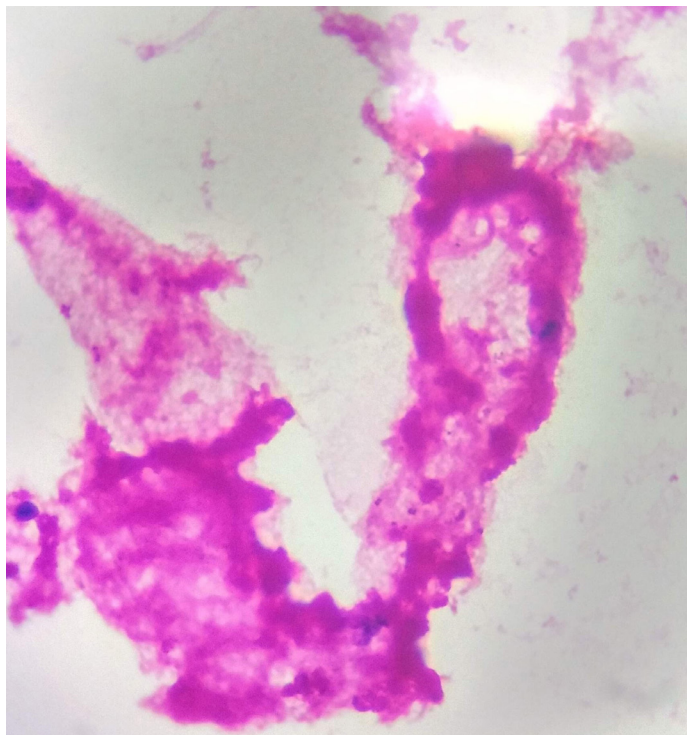


Figura 1 Imagen de muestra de líquido sinovial al microscopio. Se observan las células polimorfonucleares y diplococos gramnegativo.



Figura 2 Crecimiento de *Neisseria gonorrhoeae* en Agar Chocolate.

a una infección diseminada [6,7]. Generalmente, la artritis es monoarticular y predomina en las rodillas, los codos o las muñecas [3]. A pesar de que los síntomas son graves, con el tratamiento antibiótico adecuado y el drenaje de la articulación, el pronóstico de la artritis es favorable evitando que se pierda funcionalidad. Los hemocultivos no suelen positivizarse en estos casos de artritis gonocócica [8].

Aunque los casos descritos de artritis gonocócica en pacientes VIH no son abundantes, se estima que la prevalencia media de coinfección VIH *N. gonorrhoeae* está en torno a un 9.5% variando entre distintos países entre 2% en Suiza a 19% en Jamaica [9,10].

El efecto del VIH en la infección gonocócica no está muy claro. Se ha relacionado que al estar estos pacientes más inmunocomprometidos, tendrían más tendencia a desarrollar infecciones diseminadas por lo que debería tenerse en cuenta en el diagnóstico diferencial de las artritis sépticas [10].

Concluyendo, este caso destaca la importancia de descartar y tratar las ITS en pacientes con diagnóstico inicial de VIH, para evitar posibles complicaciones.

FINANCIACIÓN

Los autores declaran que no han recibido financiación para la realización de este estudio.

CONFLICTO DE INTERESES

Los autores declaran no tener conflicto de intereses.

BIBLIOGRAFÍA

1. Sociedad Española de Enfermedades Infecciosas y Microbiología Clínica. Diagnóstico microbiológico de las infecciones de transmisión sexual y otras infecciones genitales, 2018. [cited 24 April 2020]. Disponible en: <https://seimc.org/contenidos/documentoscientificos/procedimientomicrobiologia/seimc-procedimientomicrobiologia24a.pdf>
1. 2. Unidad de vigilancia del VIH y conductas de riesgo. Vigilancia epidemiológica de las infecciones de transmisión sexual, 2017. Centro Nacional de Epidemiología, Instituto de Salud Carlos III/Plan Nacional sobre el Sida, Dirección General de Salud Pública, Calidad e Innovación, 2019. [cited 27 April 2020] Disponible en: https://www.isciii.es/QueHacemos/Servicios/VigilanciaSaludPublicaRENAVE/EnfermedadesTransmisibles/Documents/archivos%20A-Z/INFECCION%20GONOCOCICA/Vigilancia ITS_1995_2017_def.pdf
3. Barberá MJ, Serra-Pladevall J. Infección gonocócica: un problema aún sin resolver. *Enferm Infecc Microbiol Clin* 2019; 37(7):458-466. doi: 10.1016/j.eimc.2018.12.008.

4. Gassiep I, Gilpin B, Douglas J, Siebert D. Gonococcal prosthetic joint infection. *J Bone Jt Infect.* 2017; 2(3): 160–162. doi: 10.7150/jbji.20791.
5. Aguadero Acera V, Baena Ferrer IM, Fernández Pozuelo C, Sánchez Castañón J, Sánchez Rivas JL. Diagnóstico clínico y de laboratorio de la artritis gonocócica: a propósito de un caso. *Rev Lab Clin.* 2013; 6(1), 37-40. doi: 10.1016/j.labcli.2012.07.003.
6. García Arias M, Balsa A, Martín Mola E. Septic arthritis. *Best Pract Res Clin Rheumatol.* 2011; 25(3):407-21. doi: 10.1016/j.berh.2011.02.001.
7. Le Berre JP, Samy J, Garrabé E, Imbert I, Magnin J, Lechevalier D. Arthritis without urethritis: remember gonococcus. *Rev Med Interne.* 2007;28(3):183-5. doi: 10.1016/j.revmed.2006.11.001
8. Vidaurrazaga, MM, Perlma DC. A case of purulent gonococcal arthritis. *IDCases.* 2019; 19, e00662. doi: 10.1016/j.idcr.2019.e00662.
9. Kalichman SC, Pellowski J, Turner C. Prevalence of sexually transmitted co-infections in people living with HIV/AIDS: systematic review with implications for using HIV treatments for prevention. *Sex Trasm Infec.* 2011; 87(3):183-90. doi: 10.1136/sti.2010.047514.
10. Maharaj R, Mody GM. The rarity of gonococcal arthritis in association with HIV infection. *J Infect Dev Ctries.* 2014; 8(9):1222-1227. doi: 10.3855/jidc.4450