

Domingo Fernández Vecilla^{1,2}
Mary Paz Roche Matheus^{1,2}
Gotzon Iglesias Hidalgo³
Miren Josebe Unzaga Barañano^{1,2}
José Luis Díaz de Tuesta del Arco^{1,2}

Neumonía asociada a derrame parapneumónico en paciente inmunocompetente causado por *Bordetella bronchiseptica*

¹Clinical microbiology service. Basurto University Hospital. Bilbao (Biscay). Spain.

²Biocruces Bizkaia Health Research Institute. Biscay. Spain.

³Radiodiagnosis service of Cruces University Hospital.

Article history

Received: 13 January 2023; Revision Requested: 27 February 2023; Revision Received: 11 April 2023;

Accepted: 21 April 2023; Published: 1 June 2023

Estimado Editor: *Bordetella bronchiseptica* es un cocobacilo gramnegativo aerobio obligado perteneciente al género *Bordetella*. *Bordetella pertussis*, *Bordetella bronchiseptica*, *Bordetella parapertussis*_{hu}, y *Bordetella parapertussis*_{ov} están estrechamente relacionados e infectan a diferentes especies de mamíferos. Mientras que *B. pertussis* y *B. parapertussis*_{hu} infecta humanos de forma exclusiva, *B. bronchiseptica* generalmente coloniza el tracto respiratorio de diferentes animales como perros, caballos o cerdos, causando traqueobronquitis infecciosa en perros o rinitis alérgica en cerdos, entre otros cuadros [1].

Mujer de 85 años de edad con antecedentes de diabetes mellitus en tratamiento oral, que consultó por presentar astenia generalizada, sudoración profusa, tos seca y disnea de dos meses de evolución. A la exploración se evidenció hipoventilación en hemitórax izquierdo y en la analítica de sangre no presentaba elevación de reactantes de fase aguda. En una radiografía de tórax (Figura 1) se observó derrame pleural izquierdo por lo que se ingresó para estudio. Se realizó toracocentesis con extracción de 600 ml de líquido pleural de aspecto claro con 1000 eritrocitos/ μ L, 474 leucocitos/ μ L con 10% de neutrófilos y 90% de mononucleares, glucosa de 157 mg/dL, LDH de 113 U/L y ADA de 20 U/L, obteniéndose además muestras de broncoaspirado y lavado broncoalveolar para cultivo. En tomografía computarizada (TC) torácica (Figura 2) se observaron hallazgos compatibles con neumonía lobar inferior izquierda con derrame metaneumónico y desde ese momento comenzó tratamiento mediante 1000 mg/200 mg de amoxicilina/clavulánico IV. En días posteriores se realizó otro drenaje de 100 ml de líquido pleural cuyas características eran similares al del anterior líquido pleural, con 1000 eritrocitos/ μ L, 820 leucocitos/ μ L con 4% de neutrófilos y 96% de mononucleares, glucosa de

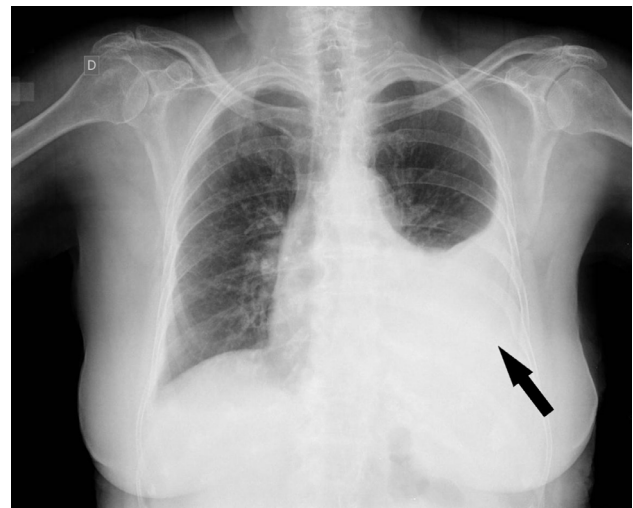


Figura 1 Radiografía de tórax en proyección anteroposterior, en la que podemos apreciar marcado derrame pleural en hemitórax izquierdo (flecha).

81 mg/dL, LDH de 119 U/L y ADA de 18 U/L.

Las muestras de broncoaspirado y lavado broncoalveolar se sembraron en agares TSA con 5% de sangre de carnero y chocolate en condiciones de aerobiosis con 7,5% de CO₂, en agares McConkey y Columbia (CNA) en condiciones de aerobiosis y en agar Brucella en condiciones de anaerobiosis. En la tinción de Gram se observaron cocobacilos gramnegativos, y en agar McConkey se observaron a las 48 h 10000 UFC/ml de crecimiento lento, oxidasa y catalasa positivas, siendo identificadas mediante el sistema API^R 20 NE (Biomérieux, Marcy-l'Étoile, Francia) como *B. bronchiseptica*. El antibiograma se realizó mediante la técnica disco-difusión en agar Mueller-Hinton resultando sensible a piperacilina/tazobactam, ceftazidima, carbapenem, aminoglucósidos, quinolonas y colistina,

Correspondencia:
Domingo Fernández Vecilla,
Clinical microbiology service.
Basurto University Hospital. Montevideo Avenue, 18, Gurtubay pavilion, 3rd floor.
Postal code: 48013, Bilbao (Basque country). Spain.
E-mail: domingovec@gmail.com

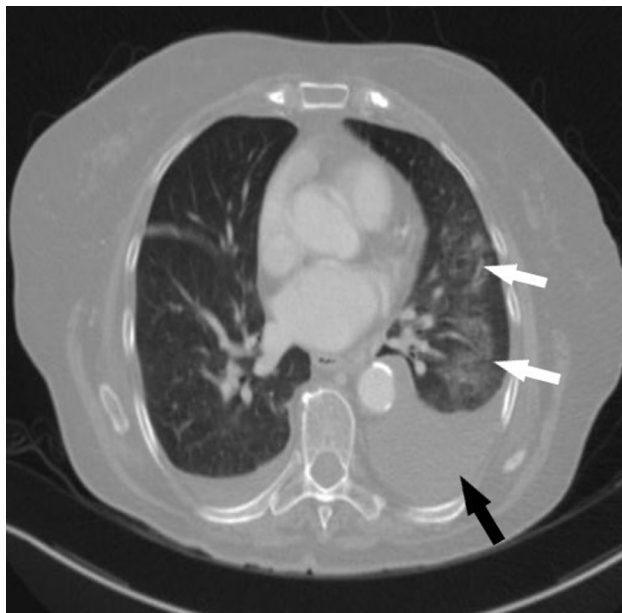


Figura 2 TC de tórax tras contraste intravenoso con ventana de pulmón en el que se confirma la presencia de derrame pleural izquierdo (flecha negra) y donde se apreciaban también la presencia de infiltrados alveolares en lóbulo inferior izquierdo (flechas blancas), todo ello sugestivo de neumonía con derrame metaneumónico.

mientras que resultó resistente a cefepima y cotrimoxazol. Tras reinterrogar a la paciente, esta negó cualquier contacto estrecho con animales domésticos o salvajes, aunque vivía en una zona rural. Tras 1 semana de ingreso y después de conocer el resultado del antibiograma se cambió el tratamiento antibiótico a 500 mg/12 h de levofloxacino oral. Dada la buena evolución clínica y radiológica, manteniéndose afebril, asintomática y con resolución completa del derrame pleural, la paciente fue dada de alta con 1 semana de antibioterapia oral hasta completar 2 semanas en total.

Los factores de virulencia clave en *B. bronchiseptica* incluyen las adhesiones necesarias para la colonización traqueal, los autotransportadores y un sistema de secreción de tipo 3 para inyectar toxinas que incluyen la adenilato ciclasa, la toxina dermonecrótica y la citotoxina traqueal en las células del huésped [2, 3].

B. bronchiseptica también puede causar infecciones humanas, sobre todo en pacientes adultos o en edad pediátrica inmunodeprimidos (mayoritariamente VIH), con comorbilidades respiratorias como fibrosis quística o en contacto estrecho con animales [2,4,5]. Si bien en muchos casos se describe contacto estrecho de los pacientes con animales como en la serie de Woods P et al. (18/26 pacientes reportaron contacto

habitual con animales), en otros casos como en la serie de Ducours M et al. (solo 1 paciente reportó contacto con animales) se desconoce la causa [5,6]. Los cuadros respiratorios como la bronquitis, la neumonía o el síndrome pertusoides son los cuadros clínicos más frecuentemente producidos por *B. bronchiseptica*, aunque en otras ocasiones se ha visto asociado a cuadros graves como bacteriemia o meningitis [8,9].

Los pacientes en riesgo con mascotas deben ser conscientes de la posible contaminación de las vías respiratorias por *B. bronchiseptica*. La vacunación de las mascotas puede no conferir beneficios protectores, además de que estos pacientes de riesgo deberían evitar las vacunas vivas por el riesgo de infección de cepas vacunales. Por otro lado, parece que la protección proporcionada por la vacuna contra *B. pertussis* podría ofrecer cierta protección cruzada contra *B. bronchiseptica*. De modo que, en pacientes seleccionados y con mascotas, podría ser útil el uso de vacunas de refuerzo no vivas para evitar el desarrollo de tos ferina y así mitigar el posible riesgo de infección zoonótica de este microorganismo [9].

Normalmente, *B. bronchiseptica* es sensible a penicilinas antipseudomonas, carbapenémicos, tetraciclinas, fluoroquinolonas y aminoglucósidos, pero no a la eritromicina, a diferencia de otras especies de *Bordetella*. Sin embargo, en algunos casos se ha descrito resistencia de algunas cepas a tetraciclinas, trimetoprim-sulfametoxazol o betalactámicos (albergando genes *bla_{BOR-1}* o *bla_{OXA-2}*), de modo que es necesario el estudio de la susceptibilidad en cada caso [10].

FINANCIACIÓN

Los autores declaran que no han recibido financiación para la realización de este estudio.

CONFLICTO DE INTERESES

Los autores declaran no tener ningún conflicto de intereses.

BIBLIOGRAFÍA

1. Rutter JM, Taylor RJ, Crighton WG, Robertson IB, Benson JA. Epidemiological study of *Pasteurella multocida* and *Bordetella bronchiseptica* in atrophic rhinitis. *Vet Rec.* 1984 Dec 15;115(24):615-9. doi: 10.1136/vr.115.24.615. PMID: 6523700.
2. Guju VR, Akram B, Shibib DR, McGhee MA, Drevets DA. *Bordetella bronchiseptica* infections in patients with HIV/AIDS: A case report and review of the literature. *Medicine (Baltimore).* 2021 Dec 23;100(51):e28244. doi: 10.1097/MD.00000000000028244.
3. Nicholson TL, Brockmeier SL, Loving CL, Register KB, Kehrl ME Jr, Shore SM. The *Bordetella bronchiseptica* type III secretion system is required for persistence and disease severity but not transmission in swine. *Infect Immun.* 2014 Mar;82(3):1092-103. doi: 10.1128/IAI.01115-13.
4. Moore JE, Rendall JC, Millar BC. A doggy tale: Risk of zoonotic in-

- fection with *Bordetella bronchiseptica* for cystic fibrosis (CF) patients from live licenced bacterial veterinary vaccines for cats and dogs. *J Clin Pharm Ther.* 2022 Feb;47(2):139-145. doi: 10.1111/jcpt.13492.
5. Woods P, Ordemann K, Stanecki C, Brown J, Uzodi A. *Bordetella bronchiseptica* Pneumonia in an Adolescent: Case Report and Review of the Pediatric Literature. *Clin Pediatr (Phila).* 2020 Mar;59(3):322-328. doi: 10.1177/0009922819897355.
 6. Ducours M, Rispal P, Danjean MP, Imbert Y, Dupont E, Traissac EM, Grosleron S. *Bordetella bronchiseptica* infection. *Med Mal Infect.* 2017 Nov;47(7):453-458. doi: 10.1016/j.medmal.2017.05.012.
 7. Powers HR, Shah K. *Bordetella bronchiseptica* bloodstream infection in a renal transplant patient. *Transpl Infect Dis.* 2017 Dec;19(6). doi: 10.1111/tid.12774. Epub 2017 Oct 25. PMID: 28865149.
 8. Radcliffe C, Lier A, Doilicho N, Parikh S, Kaddouh F. *Bordetella bronchiseptica*: a rare cause of meningitis. *BMC Infect Dis.* 2020 Dec 3;20(1):922. doi: 10.1186/s12879-020-05668-2.
 9. Moore JE, Rendall JC, Millar BC. Does Bordetella pertussis vaccine offer any cross-protection against *Bordetella bronchiseptica*? Implications for pet owners with cystic fibrosis. *J Clin Pharm Ther.* 2021 Oct;46(5):1194-1198. doi: 10.1111/jcpt.13350.
 10. Kadlec K, Schwarz S. Antimicrobial Resistance in *Bordetella bronchiseptica*. *Microbiol Spectr.* 2018 Jul;6(4). doi: 10.1128/microbiolspec.ARBA-0024-2017.